

Comunicato stampa

Al Meyer eseguito intervento innovativo e non invasivo grazie alla stampa 3D: operato con successo tumore della base cranica in una paziente di 16 anni

Firenze – Tra i molti impieghi della stampa 3D in ambito chirurgico, ce n'è uno molto importante: la possibilità di ridurre in modo decisivo l'invasività di un intervento per rimuovere una massa tumorale. È accaduto qualche giorno fa all'ospedale pediatrico Meyer di Firenze quando un tumore benigno della base cranica, che aveva compromesso la funzionalità del nervo ottico di una ragazza di sedici anni, è stato rimosso senza che ci fosse la necessità di "toccare" il cervello della paziente. Grazie a un lavoro preparatorio su un modello realizzato con la stampa tridimensionale, il team di Neurochirurgia pediatrica, con il chirurgo Federico Mussa, è riuscito a individuare un percorso alternativo per il bisturi, che ha permesso loro di raggiungere la massa in modo molto meno invasivo rispetto a quanto avveniva in passato.

Per ottenere questo risultato è stato necessario un lungo e meticoloso lavoro di pianificazione, che, oltre ai neurochirurghi, diretti da Lorenzo Genitori, ha coinvolto alcuni degli ingegneri di T3DDY, il laboratorio congiunto istituito dal Meyer con il Dipartimento di Ingegneria Industriale dell'Università di Firenze: al lavoro, la professoressa Monica Carfagni, responsabile del laboratorio, Yary Volpe e Francesca Uccheddu.

Il primo passo, proprio grazie alle potenzialità della stampante, è consistito nella realizzazione di un modello a grandezza naturale del cranio della giovanissima paziente. Grazie alle immagini ottenute dalla risonanza magnetica e dalla tac, i neurochirurghi e gli ingegneri sono riusciti a riprodurre, all'interno di questo modello, la massa tumorale e il nervo ottico con la stessa forma e dimensione che questi avevano in realtà. Poi è stato effettuato un intervento simulato, che ha permesso di individuare il percorso più soft. Percorso che poi si è rivelato esatto nel momento in cui l'intervento è stato effettuato davvero, con successo.

Da tempo, ormai, la stampa 3D è entrata nella pratica clinica del Meyer, trovando numerosissimi ambiti di applicazione.

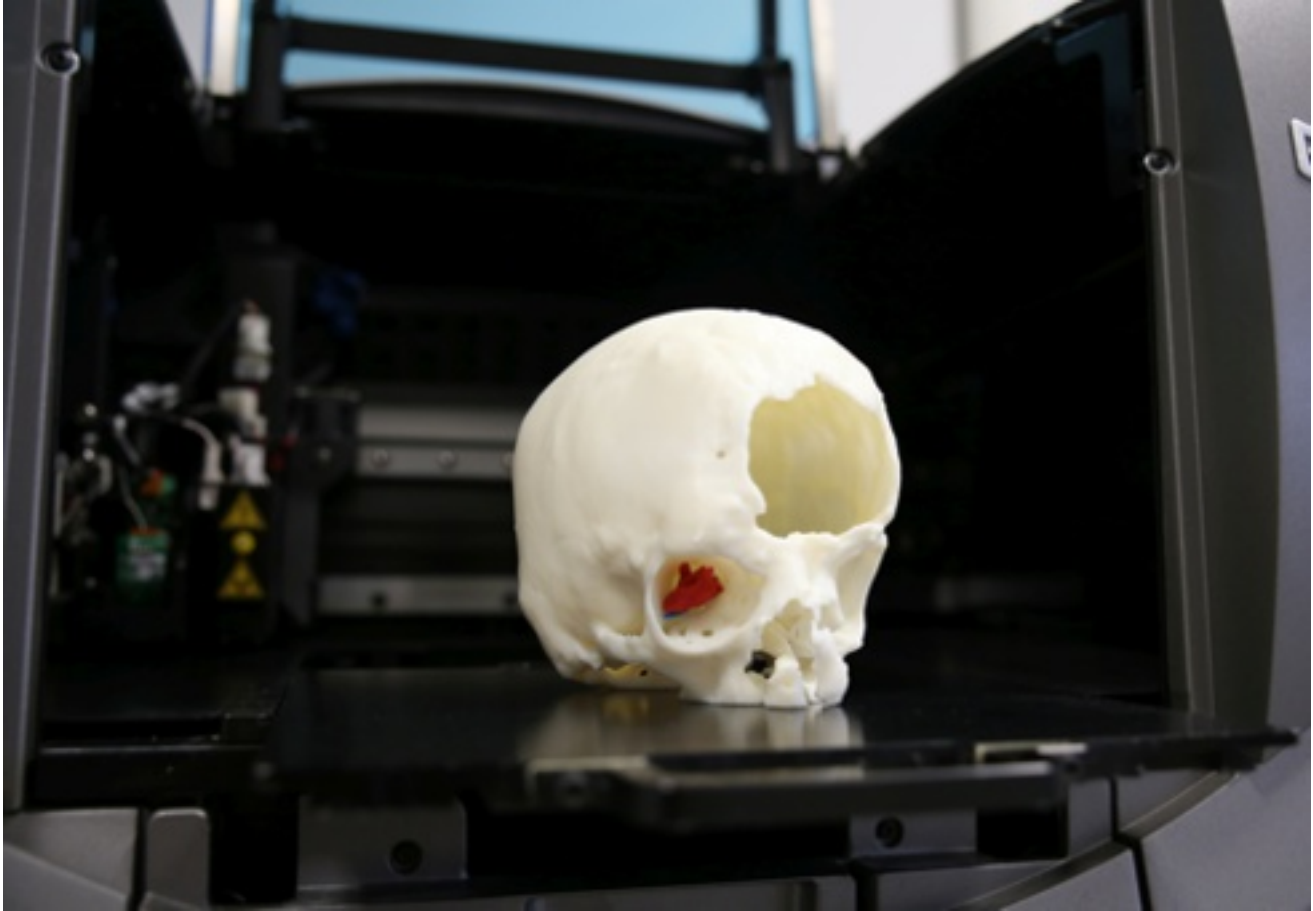


Foto di un modello di stampa 3D con la riproduzione della massa tumorale scattata da G. Righi